Münster i/W. 1934. № 77 Med Diss.

Aus der chirurgischen Universitätsklinik Münster (Westf.)
(Direktor: Professor Dr. H. Coenen).

Ueber angeborenen halbseitigen Riesenwuchs mit Naevus anaemicus auf der Gegenseite

Inaugural-Dissertation
zur
Erlangung der Doktorwürde
der Hohen Medizinischen Fakultät der Westfälischen
Wilhelms-Universität zu Münster (Westf.)

vorgelegt von
Max Neumann
aus Heisfelde
bei Leer (Ostfr.)

Buch- und Kunstdruckerei Wilh. Postberg, Bottrop i.W.
1933

Referent: Privatdozent Dr. H. Walter.
Korreferent: Professor Dr. H. Coenen.

R. UNIV.
BIBLIOTHEEK
LEIDEN

Gedruckt mit Genehmigung der Medizinischen Fakultät der Westfälischen Wilhelms-Universität zu Münster (Westfalen).

Ueber angeborenen halbseitigen Riesenwuchs mit Naevus anaemicus auf der Gegenseite.

Wachstumssteigerungen kommen beim Menschen verhältnismäßig häufig zur Beobachtung, sei es in Form des allgemeinen Riesenwuchses, bei dem das Uebermaß des normalen Längenwachstums nach L. Aschoff entweder durch erhöhte Proliferation des Epiphysenknorpels innerhalb der physiologischen Wachstumsepoche oder durch ihre abnorm lange Persistenz und Tätigkeit entstanden ist, oder sei es in Form des partiellen oder halbseitigen Riesenwuchses, bei dem das gesteigerte Längen- und Dickenwachstum eines Knochens oder einer Körperhälfte entweder durch Erkrankungen in der Nachbarschaft erworben oder aber aus irgendwelchen Ursachen angeboren sein kann.

Ein Fall von angeborenem halbseitigen Riesenwuchs wurde im Juli 1926 in der chirurgischen Universitätsklinik Münster (Westf.) beobachtet und zuletzt im Mai 1931, also fünf Jahre später, nachuntersucht. Das Ergebnis der beiden Untersuchungen ist:

Julius St. aus M. wurde im Alter von 13 Jahren im Juli 1926 in die chirurgische Universitätsklinik Münster (Westf.) aufgenommen.

Von frühester Jugend (schon in der sechsten Lebenswoche) fiel den Eltern des Patienten auf, daß die beiden Körperhälften ungleich gebildet sind, die linke kräftiger und dicker als die rechte. Der Patient wurde mit Salzbädern behandelt. Der Unterschied der beiden Körperhälften soll später weniger stark zu erkennen gewesen sein.

Die linke Körperhälfte ist stärker entwickelt als die rechte. Das Becken ist etwas nach rechts gesenkt. Die Mitte des Körpers (Dornfortsatzreihe, Mitte des Brustbeines, Nabel, Symphyse) teilt den Rumpf in zwei ungleiche Hälften.

Die linke Schädelhälfte ist größer als die rechte, das Gesicht ist eine Spur linkskonvex, die Hinterhauptsschuppe stark vorspringend und die Nackenmuskulatur links kräftiger als rechts.

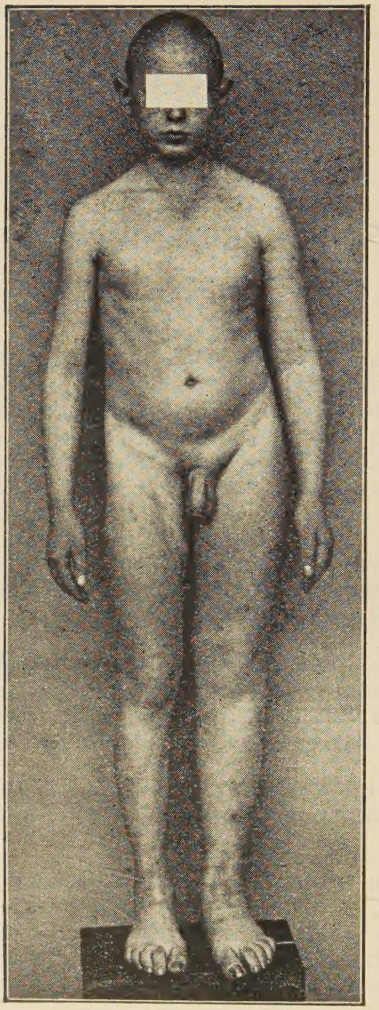

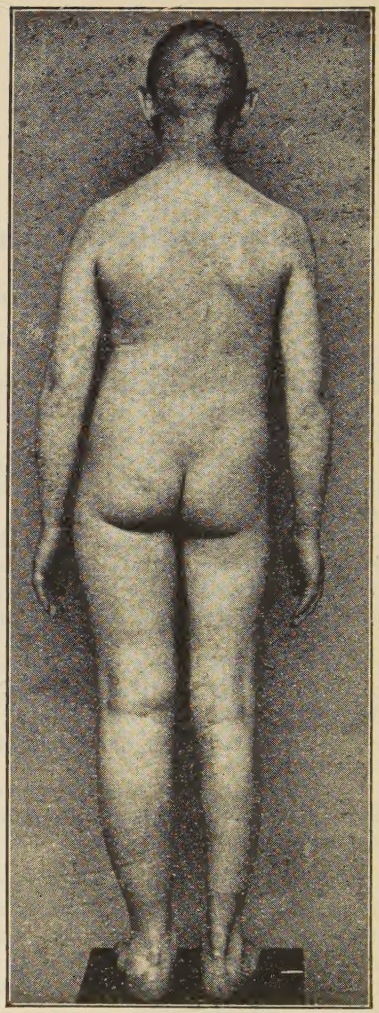

Maße des Kopfes:

	links	rechts
Nasenwurzel — Occiput	28,3 cm	27,7 cm
Kinn — Scheitel (Umfang)	30,9 cm	30,6 cm
Scheitel — Proc mastoideus	20,0 cm	20,0 cm
Ohr	7,1 cm	6,8 cm
Stirn — Hinterhaupt (im größten Durchmesser 1,5 cm außerhalb der Mittellinie)	20,0 cm	19,0 cm

Die Raphe des harten Gaumens ist nach links konvex. Am Zäpfchen bestehen keine Unterschiede zwischen links und rechts. Der Oberkiefer links ist deutlich weiter. Der linke obere Schneidezahn steht vor dem rechten. In der rechten Oberkieferhälfte stehen die Zähne stark durcheinander. Der Eckzahn ist zurückgedrängt. Im linken Oberkiefer sind auch Verdrängungen vorhanden, aber weniger als im rechten. Am Unterkiefer sind keine Besonderheiten.

Die linke Brust- und Bauchhälfte ist voluminöser als die rechte. Die Entfernung der linken Mamille von der Mittellinie beträgt 10,3 cm, gegenüber 9,7 cm rechterseits. Der halbe Brustumfang (gemessen über die Mamille) beträgt links 41 cm, rechts 37 cm. Das linke Zwerchfell steht tiefer als der Norm entspricht.

Auch der linke Schultergürtel und der linke Arm sind stärker entwickelt. Das linke Schulterblatt mißt 13,5 cm, während die Höhe des rechten 13,0 cm beträgt. Die linke Hand ist breiter und der linke Zeigefinger stärker entwickelt als auf der rechten Seite.

Längenmaße beider Arme und Hände:

	links	rechts
Akromion — Epikondylus lat.	28,0 cm	28,0 cm
Akromion — Proc. styloideus ulnae	50,5 cm	49,5 cm
Akromion — Spitze des Mittelfingers	68,5 cm	67,5 cm
Handgelenk — Spitze des Mittelfingers	17,0 cm	17,0 cm

Umfang beider Arme:

	links	rechts
20 cm unterhalb des Akromion	23,5 cm	21,5 cm
37 cm unterhalb des Akromion	22,5 cm	22,0 cm

Die Größenunterschiede zwischen links und rechts sind an den Beinen am deutlichsten ausgeprägt. Das linke Bein ist bei weitem kräftiger als das rechte, die Konturen sind verstrichen. Der Fuß von der Ferse zur großen Zehe gemessen, ist links größer als rechts. Die Unterschiede sind am besten aus einem Vergleich der Maße beider Beine zu erkennen.

Längenmaße beider Beine:

	links	rechts
Spina — Malleolus int.	87,0 cm	84,0 cm
Tuber — Malleolus int.	74,5 cm	70,5 cm
Tuber — Kniespalt (innen)	35,5 cm	34,7 cm
Kniespalt — Malleolus int.	39,0 cm	35,8 cm
Fußlänge (Calcaneus-Großzehe)	27,0 cm	24,0 cm
Großzehe	8,2 cm	7,2 cm

Umfang beider Beine:

	links	rechts
in der Gesäßfalte	48,0 cm	44,0 cm
10 cm unterhalb der Gesäßfalte	45,0 cm	38,0 cm
Knie	38,0 cm	32,0 cm
Wadendicke	38,0 cm	31,5 cm
Fußgelenk	28,0 cm	24,5 cm
Mittelfuß	25,5 cm	23,0 cm

Das Scrotum ist nach links verzogen. Links ist der Leistenkanal vorgewölbt. Der linke Testis und Nebentestis sind größer als rechterseits.

Die Entwicklung des Unterhautfettgewebes ist reichlich, der Turgor schlaff. Der Habitus des Patienten ist feminin.

Weiterhin fällt bei dem Patienten folgendes auf: Die Hautvenen auf der rechten Clavicula sind stärker entwickelt als auf der linken. An der rechten Körperhälfte befinden sich mehrere pigmentlose Naevi, die besonders dann stark hervortreten, wenn die leicht erregbaren Hautgefäße hyperaemisch werden. Ein derartiger Naevus findet sich auf der etwas vorgewölbten rechten Brustseite, von der rechten Mamille bis zur Mittellinie sich ausbreitend. Rechts neben der Wirbelsäule in Höhe der Schulterblattspitze sind zwei pigmentlose Naevi vorhanden. Desgleichen zieht an der rechten Seite des Abdomens von einem Querfinger breit oberhalb des Nabels ein pigmentloser Naevus bis zur Oberschenkelmitte des rechten Beines herab. Dieser Naevus schneidet am Abdomen mit der Mittellinie ab und verläuft am Oberschenkel auf dessen Innenseite. Weiterhin wird die ulnare Seite des rechten Unterarmes von einem pigmentlosen Naevus eingenommen, der vom Ellenbogen bis zur Mitte der Hohlhand spitz zuläuft. Ein kleiner pigmentloser Naevus befindet sich am rechten Daumenballen. Die Hautvenen des rechten Unterarmes sind übermäßig stark entwickelt. Auch am rechten Bein ist die Venenzeichnung stärker als am linken. Der rechte Rücken weist eine große Anzahl kleiner pigmentloser Naevi auf, die die Mittellinie nicht wesentlich überschreiten.

Die nochmalige Untersuchung nach 5 Jahren am 26. Mai 1931 ergab folgenden Befund:

Die angeborene Asymetrie des Körpers fällt sofort auf, und zwar ist die linke Körperhälfte stärker entwickelt als die rechte. Rechts besteht eine deutliche Beckensenkung. (Der Patient trägt zur Ausgleichung der Beckensenkung rechts einen erhöhten Schuh.)

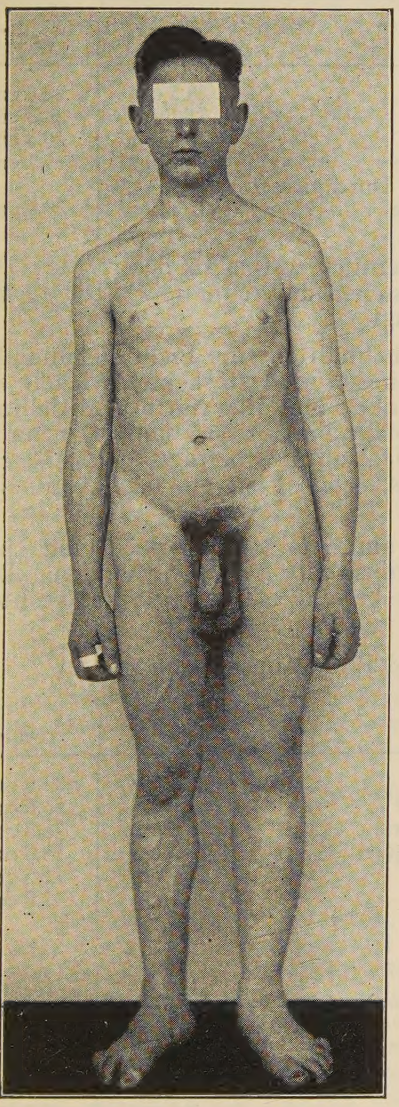

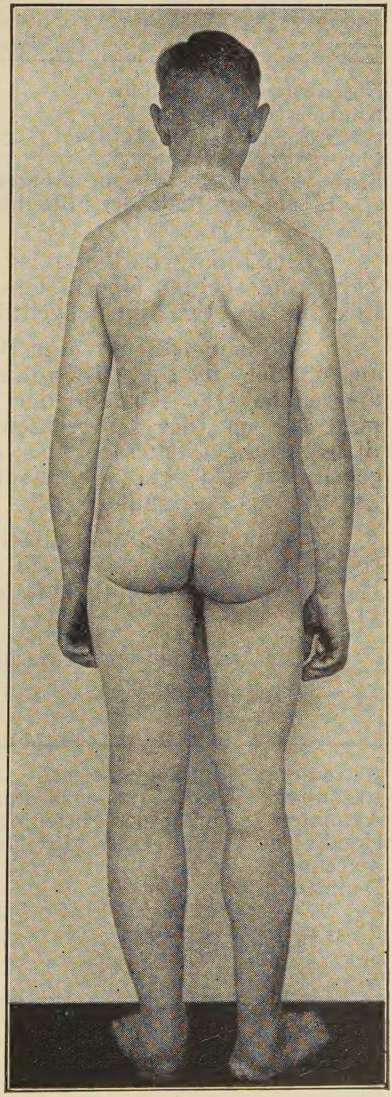

Die beiden Schädel- und Gesichtshälften sind ungleich gebildet. Die nachfolgenden Maße zeigen die Unterschiede zwischen links und rechts.

Maße des Kopfes:

	links	rechts
Nasenwurzel — Occiput	28,5 cm	28,0 cm
Kinn — Scheitel	31,1 cm	30,8 cm
Scheitel — Proc. mastoideus	20,5 cm	20,3 cm
Ohr	7,4 cm	7,1 cm
Stirn — Hinterhaupt (im größten Durchmesser 1,5 cm außerhalb der Mittellinie)	21,5 cm	20,6 cm

Der linke Oberkiefer ist deutlich weiter als der rechte. Die Zähne des rechten Oberkiefers stehen durcheinander. Der rechte Eckzahn ist etwas zurückgedrängt.

Die beiden Brust- und Bauchhälften sind nicht gleichmäßig ausgebildet, die linke ist voluminöser und stärker entwickelt als die rechte. Der Abstand der linken Mamille von der Mittellinie mißt 11,4 cm, der der rechten dagegen nur 11,0 cm. Der halbe Brustumfang (gemessen über die Mamille) beträgt links 47,3 cm gegenüber 45,0 cm rechterseits. Links ist ein Tiefstand des Zwerchfells vorhanden.

Auch am Schultergürtel, am Arm und an der Hand sind Größenunterschiede zwischen links und rechts vorhanden. Die Höhe des linken Schulterblattes beträgt 14,9 cm, die des rechten 14,5 cm.

Die Maße beider Arme und Hände sind folgende:

Längenmaße:

	links	rechts
Akromion — Epikondylus lat.	32,0 cm	32,0 cm
Akromion — Proc. styloideus ulnae	57,5 cm	56,6 cm
Akromion — Spitze des Mittelfingers	76,5 cm	75,8 cm
Handgelenk — Spitze des Mittelfingers	18,5 cm	18,3 cm
Zeigefinger	11,9 cm	11,5 cm
Daumen	7,5 cm	7,2 cm

Dickenmaße:

	links	rechts
20 cm unterhalb des Akromion	27,3 cm	25,4 cm
37 cm unterhalb des Akromion	25,5 cm	25,0 cm
Hand	23,5 cm	22,6 cm
Daumen	8,3 cm	7,5 cm

Wie an den oberen Extremitäten so zeigt sich auch an den Beinen ein deutlicher Unterschied zwischen links und rechts. Die Wachstumsdifferenzen sind sogar an den Beinen am stärksten ausgeprägt. Besonders die Füße weichen in ihrer Länge und Dicke außerordentlich stark voneinander ab. Es scheint, daß die Wachstumsunterschiede nach unten hin zunehmen.

Längenmaße beider Beine:

	links	rechts
Spina — Malleolus int.	95,0 cm	92,0 cm
Tuber — Malleolus int.	81,5 cm	78,0 cm
Tuber — Kniespalt	39,5 cm	38,5 cm
Kniespalt — Malleolus int.	42,0 cm	39,5 cm
Fuß (Calcaneus-Großzehe)	31,0 cm	28,2 cm
Großzehe	9,0 cm	8.2 cm

Umfang beider Beine:

	links	rechts
in der Gesäßfalte	55,7 cm	51,6 cm
10 cm unterhalb der Gesäßfalte	55,4 cm	50,2 cm
15 cm oberhalb des Knies	51,7 cm	44,0 cm
Knie	40,2 cm	36,3 cm
Wadendicke	43,4 cm	38,4 cm
Fußgelenk	29,8 cm	27,8 cm
Mittelfuß	28,5 cm	26,7 cm

Der linke Hoden und Nebenhoden sind stärker entwickelt als auf der rechten Seite. Das Scrotum ist nach links verzogen. An jeder Seite des Penis findet sich eine übermäßig stark entwickelte Hautvene. Der Leistenkanal ist links leicht vorgewölbt.

Die Temperatur (gemessen in der Achselhöhle) ist links und rechts gleich.

Die Sensibilität und die Temperaturempfindung sind ungestört.

Auf der rechten Clavicula, am rechten Unterarm und am rechten Ober- und Unterschenkel sind die Hautvenen viel stärker entwickelt als an den entsprechenden Körperteilen der linken Seite. Außerdem zeigt die rechte, nicht durch den Riesenwuchs vergrößerte Körperhälfte zahlreiche pigmentlose Naevi. Macht man durch Reiben mit einem Handtuch die Hautgefäße hyperaemisch, so treten die Naevi besonders deutlich hervor. Sie heben sich als marmorweiße Flecken von der stark geröteten Umgebung ab. Der ganze rechte Rücken ist mit kleinsten derartigen pig-

mentlosen Naevi übersät. Sie schneiden aber alle ziemlich genau mit der Mittellinie ab. Außer diesen kleinen sind am Rücken noch zwei größere pigmentlose Naevi vorhanden. Sie liegen rechts neben der Wirbelsäule in Höhe der Schulterblattspitze. Desgleichen breitet sich auf der rechten Brustseite von der rechten Mamille bis zur Mittellinie ein derartiger Naevus anaemicus aus. An der rechten Bauchseite zieht von einem Querfinger breit oberhalb des Nabels ein pigmentloser Naevus über die Leistengegend auf die Innenseite des rechten Oberschenkels herab und reicht fast bis zum Knie. Der Naevus überschreitet auf dem Bauch die Mittellinie nicht, sondern schneidet genau mit ihr ab. Vom Ellenbogen erstreckt sich an der ulnaren Seite des rechten Unterarmes ein pigmentloser Naevus bis zur Mitte der Hohlhand herab und läuft dort spitz zu. Der rechte Daumenballen weist einen kleinen pigmentlosen Naevus auf.

Ein Vergleich der oben angeführten äußeren Maße aus dem Jahre 1926 und 1931 ergibt, daß die Wachstumsunterschiede zwischen links und rechts innerhalb dieser fünf Jahre nicht etwa proportional dem gesamten Körperwachstum zugenommen haben, sondern daß sie stellenweise ungefähr gleich groß geblieben, meistens aber sogar kleiner geworden sind. Einige Beispiele dafür sind: 1926 betrug die Entfernung von der Nasenwurzel bis zum Occiput links 28,3 cm, rechts 27,7 cm, der Unterschied zwischen links und rechts also 0,6 cm. 1931 bestand zwischen links und rechts ein Unterschied von 0,5 cm. Die Brustumfänge waren 1926 um 4,0 cm und 1931 nur um 2,3 cm von einander verschieden. In der Länge der Beine bestand 1926 ein Unterschied von 3,0 cm und 1931 auch von 3,0 cm. Der Unterschied in der Länge der Füße betrug 1926: 3,0 cm und 1931: 2,8 cm. Im Umfang der Beine, gemessen in der Gesäßfalte, zeigte sich 1926 eine Differenz von 4,0 cm und 1931 eine solche von 4,1 cm. Der Unterschied in der Wadendicke betrug 1926: 6,5 cm und 1931: 5,0 cm. Die Wachstumsunterschiede zwischen links und rechts sind nicht mehr so groß wie vor fünf Jahren; die Riesenwuchsseite wächst also relativ langsamer als die gesunde Körperhälfte. Diese Feststellung deckt sich auch mit der Beobachtung der Eltern des Patienten, die die Angabe machen, daß der Unterschied zwischen den beiden Körperhälften später weniger stark zu erkennen gewesen sei.

Im August 1926 wurde von Prof. Hirsch (Pharmaceutisches Institut Ludwig Wilhelm Gans A.-G., Oberusel bei Frankfurt am Main) das eingesandte Serum des Patienten mittels der interferometrischen Methode untersucht. Von Hirsch wurde nach dem Untersuchungsbefund die Möglichkeit ausgesprochen, daß die Wachstumssteigerungen auf einer Dysfunktion von Schilddrüse und Hypophyse beruhen könnten.

Die Röntgenaufnahmen des Patienten aus dem Jahre 1926 zeigen an den Extremitätenknochen der gesunden Seite wie auch der von dem Riesenwuchs befallenen Seite normal weite Epiphysenlinien. Auf den Aufnahmen von 1931 sind die Epiphysenlinien auf beiden Seiten nicht mehr zu sehen. Sie sind, wie es dem Alter des Patienten entspricht, verknöchert.

An den Schädelaufnahmen von 1926 und 1931 ist die Sella turcica nicht vergrößert. Es besteht also keine Vergrößerung der Hypophyse. Die Hinterhauptschuppe springt auf beiden Aufnahmen stark vor.

Die Thoraxaufnahmen lassen an der linken Riesenwuchsseite eine Verdickung der Rippen und Verbreiterung der Intercostalräume erkennen.

Auf den Aufnahmen der Unterschenkel sind die Tibia und die Fibula an der erkrankten Extremität etwas verlängert und verdickt. An der Verdickung scheint die Corticalis allein beteiligt zu sein, während die Spongiosa dieser beiden Knochen auf der linken und rechten Seite gleich stark entwickelt ist.

Der Fuß ist auf beiden Seiten ein typischer Pes valgus. Die Mittelfußknochen sind beiderseits normal entwickelt. Der Calcaneus ist sehr kurz. Der Talus ist klein. Unterschiede zwischen links und rechts sind nicht festzustellen. Die Metatarsalknochen und die Phalangen zeigen zwischen links und rechts deutliche Unterschiede. Auf der linken kranken Seite sind die Metatarsalia I bis V und sämtliche Grund-, Mittel- und Endphalangen länger als auf der gesunden Seite. Der Metatarsus und die Grund- und Endphalange der Großzehe des linken vom Riesenwuchs befallenen Fußes sind außerdem breiter und dicker als die entsprechenden Knochen des rechten Fußes. Dagegen scheinen die Metatarsalknochen II, III und IV und die zugehörigen Phalangen des Fußes der kranken Seite schlanker zu sein als an dem gesunden Fuße, während der Metatarsalknochen und die Phalangen der fünften Zehe des kranken Fußes im Vergleich zu dem gesunden Fuß wiederum verdickt erscheinen.

Die Knochenzeichnung des Skeletts weist keine Besonderheiten auf. Sie ist überall, auch im Bereiche der Epiphysen,

normal. Exostosen oder sonstige angeborene oder erworbene Knochenanomalien sind nirgendswo am Skelett vorhanden. Die Gelenke sind frei.

Nach den Untersuchungs- und Röntgenbefunden handelt es sich bei dem Patienten um angeborenen halbseitigen Riesenwuchs auf der einen und Naevus anaemicus und umschriebene Venenerweiterung auf der anderen Körperseite. Naevus und Venenerweiterungen überschreiten so gut wie nicht die Mittellinie. Der Riesenwuchs ist nicht fortschreitend, vielmehr erfolgt, wie schon oben gesagt, das weitere Wachstum an der Riesenwuchsseite relativ langsamer als an der gesunden Körperhälfte. Durch den Riesenwuchs ist die ganze linke Körperhälfte vergrößert: Schädel, Gesicht, Brust, Bauch und die obere und untere Extremität. Am deutlichsten ausgeprägt ist der Riesenwuchs an den Extremitäten, und von diesen ist wiederum das Bein stärker befallen als der Arm. Der Riesenwuchs nimmt nach den distalen Teilen des Körpers hin zu, sodaß der Fuß derjenige Körperabschnitt ist, der am stärksten durch den Riesenwuchs vergrößert ist. An der Vergrößerung der vom Riesenwuchs befallenen Körperhälfte sind sowohl die Knochen als auch die Weichteile, letztere allerdings etwas stärker, beteiligt. Daraus erklärt sich auch, daß die Formen der Riesenwuchsseite plump und die Konturen der Riesenwuchsglieder gegenüber der gesunden Seite nicht deutlich ausgeprägt sind.

Ausdrücklich sei nochmals auf die strenge Halbseitigkeit des Riesenwuchses im vorliegenden Falle hingewiesen. Dieser angeborene halbseitige Riesenwuchs stellt ein besonderes, nicht sehr häufig beobachtetes Krankheitsbild in der großen Gruppe des angeborenen partiellen Riesenwuchses dar.

Bei diesem angeborenen partiellen Riesenwuchs ist die Beteiligung der einzelnen Körperabschnitte im allgemeinen außerordentlich verschieden. Er tritt nach G. Adler und D. E. Jacobson am häufigsten an einzelnen Fingern und Zehen auf, oder er zeigt sich in der Form einer Vergrößerung der Hand oder des Fußes. Lewin zählt in seiner Statistik aus dem Jahre 1882 schon sechzig solcher Fälle auf. Der Riesenwuchs einer ganzen Extremität, zweier gleichseitiger Extremitäten oder sogar einer ganzen Körperhälfte, sogenannter halbseitiger Riesenwuchs, der in unserem Falle vorliegt, ist viel seltener. Der gekreuzte Riesenwuchs, bei dem z. B. eine Vergrößerung einer Unterextremität und der entgegengesetzten Oberextremität vorhanden ist, gehört zu den größten Seltenheiten.

P. Frangenheim gibt fünf Hauptarten des vielgestaltigen Krankheitsbildes an:

1. Riesenwuchs einer Gesichtshälfte.
2. Riesenwuchs einer ganzen Körperhälfte, den auch der vorliegende Fall aus der chirurgischen Universitätsklinik Münster (Westf.) zeigt.

3. Riesenwuchs zweier Extremitäten verschiedener Seiten, sogenannter gekreuzter Riesenwuchs.
4. Riesenwuchs einer ganzen Extremität.
5. Riesenwuchs von Extremitätenteilen.

Eine ähnliche Einteilung des angeborenen partiellen Riesenwuchses findet sich auch in einer Arbeit R. Wittelshöfers, in der 46 Fälle aus der Literatur beschrieben und nach obigen Gesichtspunkten geordnet sind. Aus der Zusammenstellung R. Wittelshöfers geht hervor, daß neben dem gekreuzten Riesenwuchs die angeborene halbseitige Hypertrophie am seltensten ist, denn unter den 46 beschriebenen Fällen ist nur zweimal eine ganze Körperhälfte vergrößert. Am häufigsten wird die obere Extremität befallen. Der partielle bezw. halbseitige Riesenwuchs befindet sich, wie aus der Arbeit R. Wittelshöfers hervorgeht, häufiger rechts als links. Diese Angaben werden von H. Brüning, G. H. Hestermann und anderen bestätigt. Nach einer Statistik von Polaillon kommt halbseitiger und partieller Riesenwuchs häufiger beim männlichen als beim weiblichen Geschlecht vor.

P. Frangenheim und R. Wittelshöfer gehen bei ihrer Einteilung des Riesenwuchses von rein äußeren Gesichtspunkten aus; dagegen legt W. Busch seiner Einteilung die makroskopisch-anatomischen Befunde beim partiellen bezw. halbseitigen Riesenwuchs zu Grunde. Er unterscheidet zwei große Gruppen. Zu der ersten Gruppe gehören alle die Fälle, bei denen die Knochen nach allen Dimensionen vergrößert sind. Die die Knochen bedeckenden Weichteile sind ebenfalls vergrößert, aber proportional der Größenzunahme der Knochen. Die Glieder sind also gut und ebenmäßig geformt, aber riesenhaft. In der zweiten Gruppe tritt besonders eine Hypertrophie der Weichteile auf. Die Vergrößerung des Skeletts steht in keinem Verhältnis zu der Weichteilhypertrophie. Vor allen Dingen ist das Fettgewebe geschwulstartig entwickelt. H. Fischer fügt diesen beiden Gruppen noch eine dritte hinzu, bei der nur die Weichteile von der Hypertrophie befallen sind, während das Skelett normal entwickelt ist, sogenannter „falscher Riesenwuchs". Der vorliegende Fall aus der chirurgischen Universitätsklinik Münster (Westf.) ist der ersten Gruppe von W. Busch zuzuzählen. Die Hypertrophie der Weichteile überwiegt zwar um ein Geringes die Knochenhypertrophie, aber doch nicht so stark, daß die vom Riesenwuchs befallene Körperhälfte durch eine geschwulstartige Entwicklung der Weichteile mißgestaltet wäre, wie W. Busch es für die zweite Gruppe seiner Einteilung verlangt.

Außer den beiden von R. Wittelshöfer mitgeteilten Fällen (eine eigene Beobachtung und eine von Chassaignac, die auch bei F. Kremer angegeben sind) ist angeborener, halb-

seitiger Riesenwuchs von verschiedenen anderen Autoren beobachtet worden. F. Kremer beschreibt in seiner Dissertationsarbeit insgesamt 18 derartige Fälle, die von S. Hornstein, Burlet, Monod, Foucher, Broca, Devouges, Fränkel, R. Wittelshöfer, Chassaignac, Jamin, R. Demme, H. Fischer, P. Wagner, C. B. Tilanus, G. Arnheim, H. Brüning, M. Dietlein und Tillmanns stammen. Er fügt dieser Reihe eine eigene Beobachtung aus der Breslauer chirurgischen Klinik hinzu.

Vier weitere Fälle von halbseitiger Hypertrophie sind, wie bei H. Fischer angegeben ist, von Grohe beobachtet worden. Außerdem haben P. J. Möbius, F. Riegel, Reißmann, Telford, L. Pick und in neuerer Zeit H. Lisser, A. Reed, W. J. Moltchanoff, Rosenbaum, Roeder und Klein angeborenen halbseitigen Riesenwuchs beobachtet.

Der angeborene halbseitige Riesenwuchs ist, wie der partielle Riesenwuchs überhaupt, sehr oft mit anderen angeborenen Anomalien kombiniert, die sich entweder an der betreffenden Körperhälfte oder unregelmäßig über den ganzen Körper verteilt finden.

Cryptorchismus, den Manasse, A. Widenmann und W. Volz mit partiellem Riesenwuchs zusammen beobachteten, ist beim halbseitigen Riesenwuchs nicht beschrieben worden.

Manchmal kommt eine Vermehrung der Zehen vor. So beschreibt Tillmanns einen Fall von halbseitiger Hypertrophie, bei der der Patient gleichzeitig an beiden Füßen eine sechste Zehe hat. F. Riegel teilt mit, daß bei einem Mädchen mit rechtsseitigem Riesenwuchs bei der Geburt je eine sechste Zehe und ein sechster Finger vorhanden war. Auch Verwachsungen von Zehen sind von A. Wittelshöfer und H. Brüning beobachtet worden.

Mehrere größere Lipome an der Riesenwuchsseite sind von Tillmanns mitgeteilt worden. Bei demselben Fall fand sich auch ein Xanthom am Knie.

Roeder und Klein beobachteten einen Fall von linksseitiger Hypertrophie, bei dem sich auf der hypertrophischen Seite ein Erythem befand. Außerdem war die rechte Vena saphena stark dilatiert.

Häufig sind beim halbseitigen Riesenwuchs abnorme Pigmentationen der Haut in Form der Naevi pigmentosi beobachtet (Foucher, Devouges, Tillmanns, Rosenbaum). G. Arnheim teilt einen Fall von rechtsseitiger Hypertrophie mit, bei dem gleichzeitig über der Endigung der Cauda equina ein fast kindsfaustgroßer Naevus pilosus mit hellen, ziemlich langen Haaren vorhanden war. Auch an anderen Stellen z. B. auf dem Oberarm war die Behaarung sehr reichlich.

Am häufigsten sind Abnormitäten am Gefäßsystem beschrieben. H. Fischer teilt mit, daß die Venenzeichnung der Haut auf der hypertrophischen Seite viel stärker war als auf der gesunden Körperhälfte. C. B. Tilanus fand „eine auffällige Marmorierung der Haut", die auch von P. J. Möbius in seinem Falle beschrieben wurde. Die netzartigen Flecken wurden besonders bei kaltem Wetter viel dunkler. Die Mutter hatte bemerkt, daß das Kind, wenn es fror, ganz blau aussah. Auch G. Arnheim schreibt, daß die rötlich-blaue Färbung der Bauchhaut an Stärke wechselt und „sich beim Schreien und in der Kälte zu einem ausgeprägtem Violett umwandelt". M. Dietleins Fall von linksseitigem Riesenwuchs zeigt eine blasse Verfärbung der Haut in der rechten Unterbauchgegend, während links von der Linea alba die Haut leicht gerötet ist. Außerdem ist eine stärkere Füllung der Netzhautvenen vorhanden. In H. Brünings Fall weist die Haut des Kindes teils weißliche, teils blau-rötliche Flecken auf. P. Wagner veröffentlicht eine halbseitige Hypertrophie der linken Seite mit über den ganzen Körper verstreuten venös-hyperaemischen Stellen, die an der gesunden rechten Körperhälfte stärker waren, als an der erkrankten linken. Auch Foucher erwähnt zahlreiche kleinste venöse Hyperaemien. Als häufigste Gefäßanomalien beim angeborenen halbseitigen Riesenwuchs sind Varizen (R. Wittelshöfer, Devouges, Tillmanns, M. Dietlein) und Teleangiektasien (Monod, Chassaignac, G. Arnheim) beobachtet worden. Monod und M. Dietlein führen außerdem noch variköse Geschwüre an. Haemangiome sind von Tillmanns und H. Brüning beschrieben; bei Tillmanns ist noch eine auf Druck sich verkleinernde Geschwulst angegeben.

Eine weitere in der Literatur bisher noch nicht beobachtete Mißbildung beim angeborenen halbseitigen Riesenwuchs zeigt der vorliegende Fall aus der chirurgischen Universitätsklinik Münster in Form der Naevi anaemici. Außerdem sind variköse Venenerweiterungen vorhanden. Dieser Fall zeigt in Bezug auf die Lokalisation der Naevi und Venenerweiterungen eine Besonderheit. Alle oben angegebenen Mißbildungen, die mit angeborenem halbseitigen Riesenwuchs kombiniert beobachtet wurden, befanden sich, wie schon oben erwähnt, entweder nur an der Riesenwuchsseite oder häufiger unregelmäßig über den ganzen Körper verteilt. In keinem Fall findet sich die Angabe, daß die anderen angeborenen Mißbildungen, wie bei unserem Patienten, fast ausschließlich auf der gesunden, nicht von der Hypertrophie befallenen Körperhälfte vorhanden sind. Nur P. Wagner erwähnt, daß die über den ganzen Körper verstreuten venös-hyperaemischen Flekken an der linken gesunden Körperseite stärker waren als an der rechten Riesenwuchsseite, und bei dem von Roeder und Klein mitgeteilten linksseitigen Riesenwuchs war außer einem Erythem

an der linken Riesenwuchsseite die rechte Vena saphena stark dilatiert.

Das klinische Bild des angeborenen halbseitigen und partiellen Riesenwuchses ist gut bekannt. Differentialdiagnostisch kommen nur der erworbene partielle Riesenwuchs, die angeborene Elephantiasis und die Akromegalie in Betracht. Der halbseitige Riesenwuchs unterscheidet sich in klaren Fällen von ihnen durch das Befallensein einer ganzen Körperhälfte. Ist dieses nicht deutlich ausgeprägt, so gelten für ihn dieselben Unterschiede wie bei dem gewöhnlichen angeborenen partiellen Riesenwuchs. Wird dieser bei der Geburt übersehen, so ist allerdings die Unterscheidung von der erworbenen Hypertrophie erschwert. Von G. Adler, H. Friedberg, H. Steindl und anderen sind Fälle von angeborenem, fortschreitenden Riesenwuchs beobachtet, bei denen also das Mißverhältnis mit dem Körperwachstum nicht gleichen Schritt hält, sondern mit der Zeit zunimmt. Andererseits sind Fälle von erworbenem Riesenwuchs beschrieben, bei denen die abnorme Größenzunahme einzelner Glieder in einem bestimmten Stadium zum Stillstand kommt. Daraus geht hervor, daß die Unterscheidung des angeborenen Riesenwuchses vom erworbenen in den Fällen, in denen die Hypertrophie nicht gleich bei der Geburt oder wenigstens kurze Zeit hinterher bemerkt wird, auf Schwierigkeiten stoßen kann. Eine Eleplantiasis läßt sich leicht ausschließen, da bei ihr im Gegensatz zum angeborenen partiellen und halbseitigen Riesenwuchs die Knochen an der übernormalen Entwicklung keinen Anteil haben; ferner findet sich bei der Elephantiasis eine deutliche Mitbeteiligung der Haut. Die Haut ist bei ihr derb und dick infolge einer Bindegewebswucherung und ödematösen Durchtränkung, während sie beim angeborenen partiellen und halbseitigen Riesenwuchs normal oder sogar verdünnt ist. In Zweifelsfällen muß das Röntgenbild zu Rate gezogen werden. Allerdings bietet auch hierbei die Diagnose Schwierigkeiten, wenn Riesenwuchs und Elephantiasis vergesellschaftet sind, wie H. Friedberg einen Fall zu beobachten Gelegenheit hatte (Elephantiasis des rechten Armes mit Riesenwuchs des rechten Beines). Die Akromegalie tritt bei vorher gesunden Individuen erst nach Abschluß der körperlichen Entwicklung auf, während der Riesenwuchs stets angeboren oder in früher Jugend entstanden ist. Die Akromegalie beginnt mit einem allgemeinen Krankheitsgefühl (Blässe, Mattigkeit, Muskelschmerzen, Kopfweh). Sie ist auf eine Hyperfunktion der Hypophyse zurückzuführen. Die Hypophysenvergrößerung kann direkt im Röntgenbild durch die Vergrößerung der Sella turcica, die im vorliegenden Fall nicht vorhanden ist, nachgewiesen werden. Im weiteren Verlauf stellen sich oft noch Hirndrucksymptome ein. Außer den Spitzen der Extremitäten werden bei der Akromegalie meistens auch die vorspringenden Teile des Gesichtsschädels befallen. Das Spätwachs-

tum bei der Akromegalie ist die Folge einer periostalen Ossifikation. Die Epiphysenlinien kommen dabei nur ganz selten noch zur Geltung, während beim echten Riesenwuchs die enchondrale Ossifikation mit Hilfe der Epiphysenlinien das übermäßige Wachstum bedingt. Nach Thomas ist ein sicherer Fall von Akromegalie im Kindesalter überhaupt noch nicht beobachtet worden.

Die Sensibilität und die Temperaturempfindung beim angeborenen halbseitigen und partiellen Riesenwuchs ist nach W. Busch, G. Adler und den meisten anderen Autoren und in dem beschriebenen Fall der chirurgischen Universitätsklinik Münster (Westf.) an den hypertrophischen Gliedern normal. Im Gegensatz dazu stellt H. Fischer fest, daß die vom Riesenwuchs befallenen Teile durchweg eine mehr oder weniger abgestumpfte Sensibilität zeigen. H. Holthausen beschreibt einen Fall von angeborenem fortschreitenden Riesenwuchs des linken Beines bei einem 57jährigen Manne. Bei diesem Patienten war die Sensibilität von der unteren Hälfte des Unterschenkels an herabgesetzt.

Die Angaben über die Temperatur der von Geburt an vergrößerten Körperteile im Vergleich zur übrigen Körpertemperatur sind verschieden. Während die meisten Autoren an den hypertrophischen Gliedern die gleiche Temperatur wie am übrigen Körper fanden, stellte Monod bei einem Falle von rechtsseitigem Riesenwuchs eine Temperaturerhöhung auf der rechten Seite fest. Dagegen betont H. Fischer eine Herabsetzung der Temperatur und eine schnellere Abkühlung an den vergrößerten Körperteilen. Er bestätigt damit die Angaben Wullfs. Bei unserem Patienten war die Temperatur, gemessen in der Achselhöhle, auf beiden Seiten gleich hoch.

Die Haut nimmt, wie schon oben erwähnt, an der Hypertrophie nicht teil; sie zeigt meist wie auch im vorliegenden Fall eine normale Beschaffenheit und Farbe. Bisweilen kann sie sogar verdünnt sein. Ausnahmsweise besitzt sie eine etwas größere Festigkeit. H. Brüning teilt mit, daß sich die Haut an den hypertrophischen Teilen ziemlich trocken anfühlte. A. Widenmann beobachtete einen Fall von angeborenem partiellen Riesenwuchs des linken Beines, an dem die Haut dicker und derber war.

Was die Beteiligung der übrigen Gewebe beim angeborenen halbseitigen und partiellen Riesenwuchs anbelangt, so ist zu sagen, daß sich meistens wie auch in unserem Falle alle Gewebe gleichmäßig an der Hypertrophie beteiligen; es kann aber auch die Beteiligung des einen oder des anderen überwiegen. Das Knochen- und Muskelgewebe zeigt sowohl eine Längen- als auch eine Dickenzunahme. Im Gegensatz zu der vorliegenden Beobachtung sind an den Knochen die Epiphysen oft sehr stark aufgetrieben, während die Diaphysen schlank sind. Die Gelenke erscheinen meist, auch

bei unserem Patienten, normal. Besonders stark entwickelt ist in vielen Fällen das Fettgewebe. Nach Angaben von E. Bibergeil und G. Adler und nach der Beobachtung aus der chirurgischen Universitätsklinik Münster (Westf.) sind die Nägel wohl vergrößert, aber nicht verändert.

Sophie Hornstein, die Gelegenheit hatte, ein mit 2½ Jahren gestorbenes Kind mit angeborenem partiellen Riesenwuchs zu sezieren, fand, daß es sich histologisch beim partiellen Riesenwuchs um eine Hyperplasie der Bindesubstanzen handelt. Bindegewebe, Fettgewebe und Knochen sind sehr stark hyperplastisch. Als neuen Befund teilt sie eine Veränderung der Nerven mit, an der wiederum nur das Bindegewebe beteiligt ist. Von den Gefäßen fand sie besonders die Arterien erweitert und ihre Wand verdickt.

Einen sehr guten makroskopischen und mikroskopischen Befund von exartikulierten Riesenwuchsgliedern finden wir bei M. Hofmann und E. Bibergeil. In einem Fall von M. Hofmann zeigte sich bei der Exarticulatio intertarsea bei einem 12jährigen Knaben, dessen rechter Fuß von einer angeborenen Hypertrophie befallen war, eine starke Vermehrung des Fettgewebes. Die Muskulatur war normal. Die Arterien und Venen waren im Gegensatz zu der Feststellung S. Hornsteins nicht erweitert und ihre Wandungen auch nicht verdickt. Der Nervus plantaris zeigte nichts Besonderes. Die vergrößerten Knochen waren normal geformt, ihr Periost aber dick und ablösbar. Die Substantia compacta der Diaphysen war dünn und hart, die Spongiosa stark rareficiert. Das Knochenmark war für das Alter des Knaben viel zu fettreich. Die Epiphysenfugen der erkrankten Knochen zeigten eine größere Höhe als normal, eine unregelmäßige Begrenzung gegen die Epi- und Diaphysen und mikroskopisch gesteigerte Wachstums- und Ossifikationsvorgänge. Daneben zeigten sich an verschiedenen Stellen Degenerationsvorgänge und Erweichungsherde. In der Epiphysengegend bestand durch reichlichere und ausgiebigere Vascularisation ein gesteigerter Ernährungszustand.

E. Bibergeil fand bei der Exarticulation eines vergrößerten Mittelfingers bei einem 10 Monate alten Kinde eine Beteiligung aller Gewebe, besonders aber des Fettgewebes. Es bestand eine Dickenzunahme der Blutgefäßwände. In den Epiphysen der End- und Mittelphalanx waren wohl ausgebildete Knochenkerne vorhanden, die an dem Kontrollpräparat fehlten. Die Knorpelwucherungszone war verbreitert. In der Knorpelregressivschicht fand sich eine äußerst spärliche Kalkablagerung. An den Diaphysen war eine Störung der enchondralen Knochenbildung vorhanden. Die Knochenbälkchen waren nur spärlich ausgebildet und das Periost stark verdickt. Außerdem bestand mangelnder

Kalkgehalt und Verfettung des Knochenmarkes. Der gleiche histologische Befund findet sich auch bei E. Wieland.

Im Großen und Ganzen sind von den verschiedenen Autoren die gleichen makroskopischen und mikroskopischen Befunde beim angeborenen partiellen bezw. halbseitigen Riesenwuchs gemacht worden. In Bezug auf die Arterien sind aber ungleiche Angaben vorhanden. Während nach S. Hornstein, E. Wieland und G. Arnheim die Lumina der Arterien an den hypertrophischen Gliedern weiter waren, fanden H. Fischer, M. Hofmann und andere die Arterien nicht vergrößert. Uebereinstimmend werden dagegen die Venen stets als größer und zahlreicher angegeben.

In den wenigen Fällen, bei denen eine Section gemacht wurde, sind am Zentralnervensystem keine Besonderheiten und Anomalien festgestellt worden. Auch die Intelligenz ist nach den Angaben der Mehrzahl der Autoren vollständig normal.

Die inneren Organe sollen keine Besonderheiten zeigen. Nur G. Arnheim teilt einen Fall von kongenitaler halbseitiger Hypertrophie mit, der bei der Section auch Hypertrophien der Leber und Nieren sowie Bronchiektasien der Lunge und Hypertrophien ihrer Knorpel und ihres interstitiellen Gewebes zeigte.

Bevor ich nun auf die Erklärung der Ursachen des angeborenen halbseitigen und partiellen Riesenwuchses und des Naevus anaemicus zu sprechen komme, will ich an dieser Stelle kurz über die wichtigsten Symptome und über die mikroskopischen Befunde des Naevus anaemicus berichten.

Der Name Naevus anaemicus stammt von H. Vörner, der als Erster das Krankheitsbild beschrieben hat. Er beobachtete bei mehreren Patienten, die ihn einer anderen Krankheit wegen aufsuchten, eine Anzahl von weißen Flecken, die sich bei jedem an einer anderen Körperstelle befanden. Diese eigenartigen weißen Flecken lagen genau im Niveau der Haut und waren zackig und unregelmäßig, aber meist scharf begrenzt und von völlig normaler Haut umgeben. Sie bestanden bei allen seinen Patienten seit der Geburt. Durch diese Feststellungen aufmerksam gemacht, wurde in der Folgezeit diese Hautanomalie auch von anderen Autoren wie W. Fischer, W. Seeger, E. Bruner, R. Stein, O. Naegeli und Y. Hirota beobachtet. Bei unserem Patienten boten die auch seit der Geburt bestehenden Flecken dasselbe Bild wie H. Vörner es beschreibt. Versuche, die hauptsächlich von V. Vörner, W. Fischer und R. Stein stammen und die auch in dem vorliegenden Falle ausgeführt wurden, ergaben folgendes: Die Sensibilität, Temperaturempfindung und Schweißsekretion waren intakt. Die Oberfläche der Haut war normal, atrophische Veränderungen bestanden nicht. Durch mechanisches Reiben wurde die den Naevus umgebende Haut stark gerötet, während er selbst blaß blieb und dadurch stärker

hervortrat. Bei strichförmiger Hautreizung hörte die strichförmige Rötung an der Grenze der weißen Flecken auf und trat erst jenseits derselben wieder in Erscheinung. Durch Stauung war es möglich, die Anaemie der Hautstellen völlig oder bis zu einem gewissen Grade aufzuheben. Die Blutfüllung verschwand aber sofort und machte der Anaemie wieder Platz, wenn die Stauung aufhörte. Durch Druck mit dem Glasspatel konnten die weißen Flecken zum Verschwinden gebracht werden. Daraus ergibt sich, daß der Pigmentgehalt der pathologischen Stellen und der normalen Haut derselbe sein muß. Diese Annahme wurde durch die histologischen Untersuchungen exzidierter Hautstückchen, die von H. Vörner, W. Seeger, W. Fischer und R. Stein vorgenommen wurden, bestätigt.

H. Vörner exzidierte ein kleines Hautstück, das aus einem weißen Flecken und normaler Haut bestand und stellte an Besonderheiten fest, daß die Schweißdrüsen, namentlich die Drüsenknäuel, mäßig entwickelt waren. Die Gefäße, auf die H. Vörner besonders achtete, waren vorhanden, zeigten aber alle kapillaren Charakter und waren nur mäßig gefüllt.

Derselbe histologische Befund wird von W. Seeger mitgeteilt. Er betont aber außerdem noch, daß auch bei der mikroskopischen Untersuchung der Pigmentgehalt der weißen Hautstellen der Norm entsprach.

Auch W. Fischer stellte keine Pigmentverschiebungen fest. Er fand die Haut intakt. In Bezug auf die Gefäße ergab seine Untersuchung im Gegensatz zu H. Vörner und W. Seeger, daß sowohl das tiefe als auch das oberflächliche Gefäßsystem der Haut ganz normal entwickelt war, und daß die Arterien und Venen von Nervenästchen begleitet waren.

R. Stein fand bei seiner mikroskopischen Untersuchung ebenso wie W. Fischer, daß die exzidierte Haut eines Naevus anaemicus sich in nichts von der normalen Haut unterschied. Auch er fand an den Schweißdrüsen und den Gefäßen nichts Pathologisches. Er hatte allerdings mitunter den Eindruck, als ob in toto weniger Gefäße vorhanden wären. Diesen Befund gibt er aber wegen der Schwierigkeit, sich über die Zahl der Gefäße ein objektives Urteil zu bilden, nur mit aller Vorsicht wieder.

Differentialdiagnostisch sind bei dem Naevus anaemicus die Leucopathia congenita partialis, Leucoderma syphiliticum und psoriaticum, Vitiligo und Narben in Betracht zu ziehen. Ich will aber an dieser Stelle auf die einzelnen Unterscheidungsmerkmale nicht näher eingehen, weise vielmehr auf W. Seeger hin, der in seiner Arbeit die differentialdiagnostisch wichtigen Unterschiede klargelegt hat.

Wir wollen uns jetzt der Pathogenese des angeborenen halbseitigen bezw. partiellen Riesenwuchses und des Naevus anaemicus zuwenden.

Zur Erklärung der Ursachen des angeborenen halbseitigen bezw. partiellen Riesenwuchses sind die verschiedensten Theorien aufgestellt worden.

Was zunächst die Frage nach der Heridität anbelangt, so wird diese von fast sämtlichen Autoren zur Erklärung der angeborenen Hypertrophie abgelehnt. Sie teilen vielmehr fast alle den Standpunkt R. Wittelshöfers. Nach ihm kommt der angeborene partielle bezw. halbseitige Riesenwuchs „stets nur in isolierten Fällen vor, weder gleichzeitige noch vorausgegangene Generationen pflegen davon betroffen zu werden". Auch im vorliegenden Falle sind sonst in der Familie unseres Patienten niemals Wachstumsanomalien beobachtet worden. Nur Curling hat, wie bei W. Busch angegeben ist, einen Fall von Hypertrophie des Mittelfingers erwähnt, bei dem andere Mitglieder der Familie ähnliche Mißbildungen gehabt haben sollen.

Die Mehrzahl der Autoren, unter anderen Cohnheim, F. Ahlfeld, E. Wieland, H. Friedberg, E. Bibergeil, P. Wagner, H. Ribbert und E. Ziegler, vertreten die embryonale Theorie. Danach ist das Wesen der Krankheit in einer fehlerhaften Keimanlage begründet. Es sind von vornherein durch überreichliches Anlagematerial einzelne Teile des Organismus zu groß angelegt, die dann auch bei ihrem weiteren Wachstum die normale Größe überschreiten. L. Pick stellt sich gleichfalls auf den Standpunkt „des Fehlers in der embryonalen Anlage", da gleichzeitig mit dem kongenitalen Riesenwuchs auch noch andere Mißbildungen vorkommen. W. Fischer nimmt eine Anomalie des entsprechenden Mesoblastabschnittes, in seinem Falle eine Anomalie des Knorpels an, die vor der vierten Embryonalwoche angelegt sein würde. H. Steindl ist auch Anhänger der embryonalen Theorie, spricht aber außerdem für seinen Fall der abnormen venösen Gefäßwucherung einen fördernden Einfluß zu.

Nach der Gefäßtheorie ist die Mißbildung die Folge einer erhöhten Zufuhr von Blut und Lymphe. M. Hofmann fand bei der Untersuchung eines exarticulierten Riesenwuchsgliedes eine ausgiebigere und reichlichere Vascularisation der Ossifikationszonen. Es war also in der Epiphysengegend ein gesteigerter Ernährungszustand vorhanden. M. Hofmann sieht das als die Ursache der gesteigerten Wachstumsenergie an.

Nach Broca beruht die kongenitale Hypertrophie auf einer unbekannten Störung des epiphysären und periostalen Knochenwachstums, unter deren verstärktem Ernährungseinfluß auch eine Wachstumssteigerung der übrigen Weichteile zustande kommt.

R. Virchow, H. Fischer, W. Busch und M. Zondeck vertreten die mechanische Theorie. Danach ist eine Druckwirkung in Utero durch amniotische Einschnürungen oder, was

häufiger der Fall ist, durch falsche Lage des Kindes die Ursache für den angeborenen partiellen Riesenwuchs. Es kommt während des Fetallebens zu einer Stauung des venösen Blut- und Lymphstromes in dem kranken Gliede. Die arterielle Zufuhr ist dabei nur wenig oder gar nicht gestört.

Die Anhänger der Theorie vom nervösen Ursprung des angeborenen partiellen, bezw. halbseitigen Riesenwuchses führen die Hypertrophie auf trophoneurotische Störungen zurück. Sie stützen ihre Theorie darauf, daß beim Riesenwuchs oft Geschwüre ohne jede Heilungstendenz vorkommen, und daß die Naevi vasculosi und pigmentosi meist an ganz symmetrischen Körperstellen zu finden sind und als ein Ausdruck der Trophoneurose anzusehen sind. Anhänger dieser Theorie sind Lewin, A. Widenmann, Duplay und Tillmanns.

Machenbauer nimmt eine anatomische Gefäßveränderung oder vasomotorische Neurose an.

In neuerer Zeit ist auf eine Entwicklungs- oder Funktionsstörung der Drüsen mit innerer Sekretion als Ursache der Hypertrophie hingewiesen worden. So macht W. Volz für das Zustandekommen des angeborenen partiellen Riesenwuchses die Schilddrüse und Hypophyse verantwortlich. Alice Schroeder teilt einen Fall von angeborenem partiellen Riesenwuchs von „akromegalem Typus" mit, der auf einer Hyperfunktion der Hypophyse beruhen soll. Tillmanns beobachtete bei seinem Fall von angeborenem halbseitigen Riesenwuchs eine auffallende Vertiefung der Sella turcica.

Wie beim angeborenen Riesenwuchs, so hat man auch beim Naevus anaemicus verschiedene Erklärungen für die Ursache der angeborenen Hautanomalie gegeben.

H. Vörner schließt aus dem mikroskopischen Befund, den er an exzidierten Hautstücken vom Naevus anaemicus erhoben hat, daß es sich um eine lokalisierte Entwicklungshemmung der Gefäße handelt. Er stellt die Naevi anaemici den Naevi vasculosi, bei denen eine „permanente Erweiterung der Hautgefäße, ein Unvermögen derselben auf die normale Gefäßweite zurückzukehren" besteht, gegenüber und nimmt an, daß es bei den Naevi anaemici an Stelle der normalen Gefäßentwicklung nur zur Bildung nicht erweiterungsfähiger Kapillaren gekommen ist.

W. Fischer lehnt dagegen auf Grund seiner histologischen Untersuchungen, bei denen er keine Anomalie an den Gefäßen feststellen konnte, diese Erklärung ab. Er macht vielmehr für das Zustandekommen der Naevi anaemici die Gefäßnerven verantwortlich. Nach ihm handelt es sich entweder um „eine dauernde funktionelle nervöse Störung der Gefäßinnervation", oder um „eine Veränderung in der Innervation der kleinsten Hautgefäße, die auf anatomischer Basis beruht und sich bisher der histologischen Bestätigung entzogen hat".

Auch R. Stein schließt sich der Ansicht W. Fischers an, daß die Ursache für das Entstehen der Naevi anaemici in nervösen Störungen der Gefäßnerven zu suchen ist. Andererseits läßt er aber auch die Möglichkeit offen, daß es sich um eine Verminderung der Zahl der Hautgefäße handelt.

Nach Beobachtungen von O. Naegeli treten die Naevi anaemici nicht selten vergesellschaftet mit Neurofibromatosis und in lokaler Kombination mit teleangiektatischen Naevi auf. O. Naegeli hält diese Kombinationen nicht für einen Zufall, sondern zieht daraus den Schluß, daß die Naevi anaemici als Mißbildungen anzusehen sind, da sie, wie es bei den Mißbildungen der Haut die Regel ist, oft mit anderen Anomalien zusammen auftreten. Nach ihm handelt es sich bei den Naevis anaemicis um „eine zirkumskripte kongenitale Anomalie, welche augenscheinlich als eine Minusbildung den gewöhnlichen Naevis als zirkumskripte Plusbildung ebenso gegenübersteht, wie die Vitiligo den pigmentierten Naevis". Er hält also die Annahme R. Steins, daß wirklich ein Minus von Hautgefäßen vorhanden ist, für sehr wahrscheinlich. Y. Hirota vertritt dieselbe Ansicht. Auch er hält die Naevi anaemici für eine kongenitale Mißbildung.

A. Buschke beobachtete zwei Fälle von Naevus anaemicus kombiniert mit teleangiektatischen Naevis. Er sucht deshalb für beide Naevusformen eine gemeinsame Erklärung. Nach ihm handelt es sich bei beiden um eine Mißbildung in der Gefäßinnervation und zwar bei dem Naevus anaemicus um ein Fehlen oder eine Unterbildung der Vasodilatatoren und bei den teleangeiktatischen Naevis um ein Fehlen oder eine Unterbildung der Vasoconstrictoren. Die Gefäßneubildung bei den teleangiektatischen Naevis erklärt A. Buschke aus dem Nichtvorhandensein der Vasoconstrictoren. Nach ihm sind sowohl der Naevus anaemicus als auch der teleangiektatische Naevus „gewissermaßen eine sekundäre Naevusform, welche lediglich die Folge einer primären, im Nervensystem gelegenen Anomalie ist".

Welche Ursachen haben nun im vorliegenden Fall zu der Entstehung des angeborenen halbseitigen Riesenwuchses mit Naevus anaemicus auf der Gegenseite geführt?

Es soll betont werden, daß Riesenwuchs und Naevus anaemicus zwei vollkommen selbständige Krankheitsbilder darstellen und an und für sich nichts miteinander zu tun haben. Vielleicht liegt aber in dem vorliegenden Fall aus der chirurgischen Universitätsklinik Münster (Westf.) der Entstehung beider Krankheitsbilder eine gemeinsame Ursache zu Grunde.

Erblichkeit muß für den vorliegenden Fall von angeborenem halbseitigen Riesenwuchs ausgeschlossen werden, denn in der Familie des Patienten sind, außer bei ihm, niemals Wachstumsstörungen und Mißbildungen beobachtet worden.

Dysfunktion von Hypophyse und Schilddrüse, die nach Hirsch als Ursache der Hypertrophie in Frage kommt, wird durch den eindeutigen Röntgenbefund nicht bestätigt, denn auf beiden Schädelaufnahmen von 1926 und 1931 war die Sella turcica nicht vergrößert. Außerdem kann der Hypophyse und der Schilddrüse eine halbseitige Wirkung nicht zugesprochen werden.

Aus demselben Grunde reicht die mechanische Theorie zur Erklärung im vorliegenden Fall nicht aus. Durch sie könnte man vielleicht partiellen Riesenwuchs einzelner Glieder, nicht aber den Riesenwuchs einer ganzen Körperhälfte erklären.

Auch die Gefäßtheorie, nach der der angeborene halbseitige Riesenwuchs durch eine ausgiebigere und reichlichere Vaskularisation der einen Körperhälfte entstanden wäre, und die Theorie vom nervösen Ursprung, die den Riesenwuchs auf trophoneurotische Störungen zurückführt, hat für die Erklärung des vorliegenden Falles keine große Wahrscheinlichkeit. Mit Sicherheit ausschließen lassen sich allerdings beide Theorien nicht; sie bieten immerhin die Möglichkeit einer Erklärung für die Entstehung der angeborenen Hypertrophie.

Aller Wahrscheinlichkeit nach liegt aber der Grund für den angeborenen halbseitigen Riesenwuchs bei unserem Patienten in einem Fehler der frühesten Embryonalentwicklung, vielleicht in einer Unregelmäßigkeit der Chromosomenentwicklung schon während des Zweizellenstadiums, die zu einem Mehr von Anlagematerial auf der einen Seite und dadurch zu der angeborenen, halbseitigen Hypertrophie geführt hat.

Zum Schluß bedarf noch das Vorhandensein der Naevi anaemici auf der gesunden nicht vom Riesenwuchs befallenen Körperhälfte einer Erklärung.

Wie beim angeborenen halbseitigen Riesenwuchs so ist auch beim Naevus anaemicus die Erblichkeit für den vorliegenden Fall auszuschließen, da in der Familie des Patienten niemals Hautanomalien beobachtet worden sind.

Zieht man die anderen oben besprochenen Theorien zur Erklärung für den vorliegenden Fall heran, so lassen sich die Naevi anaemici einmal auf eine lokalisierte Entwicklungshemmung der Gefäße, bei der es an Stelle der normalen Gefäßentwicklung zur Bildung nicht erweiterungsfähiger Kapillaren gekommen ist, zum anderen auf eine dauernde funktionelle Störung bezw. auf eine Mißbildung in der Gefäßinnervation und schließlich auf eine cirkumskripte kongenitale Anomalie im Sinne einer Minusbildung von Hautgefäßen zurückführen. Bei all diesen Erklärungsversuchen liegt aber der letzte Grund immer in einem Fehler in der frühesten Embryonalentwicklung. Zu einer derartigen Annahme zwingt auch die eigenartige Lokalisation, das strenge halbseitige Vorhandensein der Naevi anaemici im vorliegenden Fall. Schon

E. Meirowsky hat für die systematisierten Naevi, die entweder streng halbseitig oder in zosterförmiger Anordnung auftreten oder dem Verlauf einzelner Nerven entsprechen, das Keimplasma verantwortlich gemacht. Wie bei dem angeborenen halbseitigen Riesenwuchs so wird man auch bei der Erklärung der halbseitig vorhandenen Naevi anaemici die letzten Ursachen in einer Unregelmäßigkeit bei der Chromosomenentwicklung zu suchen haben; sei es nun, daß dadurch eine Entwicklungshemmung oder eine Minusbildung der Hautgefäße oder eine Mißbildung in der Gefäßinnervation entsteht, die dann ihrerseits zur Entstehung der Naevi anaemici geführt haben würden.

Literatur.

Adler, G.: Berl. klin. Wochenschr. 1895, Nr. 5, S. 110.
Ahlfeld, F.: Die Mißbildungen des Menschen.
Arnheim, G.: Virch. Arch. 1898, Bd. 154, S. 308.
Aschoff, L.: Path. Anatomie.
Bibergeil, E.: Zeitschr. f. orthop. Chir. 1909, Bd. 24, S. 530.
Bibergeil, Hr.: Berl. klin. Wochenschr. 1910, S. 454.
Billroth, Th.: Arch. f. klin. Chir. Bd. 10, S. 864.
Brind, Z.: Arch. f. klin. Chir. Bd. 103, S. 717.
Brüning, H.: Münch. med. Wochenschr. 1904, Nr. 9, S. 385.
Broca: Journ. physiol. 1859, 70.
Bruner, E. und Buschke, A.: Ikonographia Dermatologica Fasc. VII.
Burlet: bei Hornstein, S.
Busch, W.: Arch. f. klin. Chir. 1865, Bd. 7, S. 174.
Buschke, A.: Arch. f. Dermat. u. Syph. 1921, Bd. 129, S. 233.
Chasseignac: bei Hornstein, S.
Cohnheim, bei Brind.
Curling, bei Busch W.
Devouges: Bull. de la soc. anatom. 1856.
Dietlein, M.: Münch. med. Wochenschr. 1914, Bd. 61, S. 130.
Demme, R.: Wiener klin. Wochenschr. 1891, Nr. 13, S. 257.
Dunker, Fr.: Arch. f. orthop. u. Unfallchir. 1922, Bd. XXI, S. 183.
Finkelstein: Deutsche med. Wochenschr. 1914, Nr. 1, S. 51.
Fischer, H.: Deutsche Zeitschr. für Chir. 1880, Bd. 12, S. 1.
Fischer, W.: Beitrag zur path. Anat. u. zur allgem. Path. 1920, Bd. 66, S. 511.
Arch. f. Dermat. u. Syph. 1909, Bd. 96, S. 47.
Foucher: Bull. de la soc. anat. 1850.
Frangenheim, P.: Beitr. zur klin. Chir. 1911, Bd. 73, S. 226.
Friedberg, H.: Virch. Arch. 1867, Bd. 40, S. 353.
Hestermann, G. H.: Med. Diss. Marburg 1924.
Hinterstößer, H.: Arch. f. klin. Chir. 1913, Bd. 102, H. 1, S. 297.
Hirota, Y.: Japan. journ. of dermat. a. urol. 1924, Bd. 24, S. 36.
Ref. Zentralbl. f. Haut- u. Geschl. Krankh. 1925, Bd. 16, S. 51.
Hofmann, M.: Beitr. zur. klin. Chir. 1906, Bd. 48, S. 391.
Holthausen, H. und Koppel, L.: Fortschr. a. d. Geb. d. Röntgenstr. 1923, Bd. 30, S. 59.
Ref. Zentrl. Org. f. d. ges. Chir. 1923, Bd. 22, S. 326.
Hornstein, S.: Virch. Arch. 1893, Bd. 133, S. 440.
Jacobson, D. E.: Virch. Arch. 1895, Bd. 139, S. 104.
Jamin: Münch. med. Wochenschr. 1912, Nr. 2, S. 110.

Kremer, F.: Med. Diss. Breslau 1920.
Külbs: Berl. klin. Wochenschr. 1911, S. 132.
Deutsche med. Wochenschr. 1911, S. 576.
Lewin: Charité-Annalen 1882, Bd. VII, S. 619. 1884, Bd. IX, S. 652.
Linser, P.: Beitr. z. klin. Chir. 1903, Bd. 37, S. 282.
Lisser, H.: Journ. of the Americ. med. assoc. 1924, B. 82, Nr. 13, S. 1046.
Ref. Zentr. Org. f. d. ges. Chir. 1924, Bd. 28, S. 84.
Little, W.: bei Wittelshöfer.
Machenbauer: Zentralbl. f. innere Med. 1896, S. 1105.
Manasse: Berl. klin. Wochenschr. 1890, Nr. 18, S. 411.
Meirowsky, E.: Dermat. Wochenschr. 1924, Bd. 79, S. 973. 1925, Bd. 80, S. 249.
Möbius, P. J.: Münch. med. Wochenschr. 1890, Nr. 44, S. 751.
Moltchanoff, W. J.: Ref. Zentr. Org. f. d. ges. Chir. 1929, Bd. 47, S. 796.
Monod: Arch. general de med. 1869.
Naegeli, O.: Arch. f. Dermat. u. Syph. 1916, Bd. 121, S. 742.
van Neck, M.: Arch. franco-belges de Chir. Jg. 28. 1925, Nr. 7, S. 599.
Ref. Zentr. Org. f. d. ges. Chir. 1926, Bd. 33, S. 776.
Peiser, E.: Deutsche Zeitschr. f. Chir. 1916, Bd. 137, S. 189.
Pick, L.: Berl. klin. Wochenschr. 1913, Nr. 21, S. 991.
Reed, A.: New York med. journ. a med. record 1923, Bd. 118, S. 483.
Ref. Zentrl. Org. f. d. ges. Chir. 1924, Bd. 28, S. 84.
Reißmann: Münch. med. Wochenschr. 1903, Nr. 8, S. 347.
Ribbert, H.: Lehrbuch d. allgem. Path. u. path. Anat. Leipzig 1920.
Riegel, F.: Deutsche med. Wochenschr. 1892, Nr. 40, S. 901.
Roeder und Klein: Bull. soc. Pédiatr. Paris, 8—9, 1927.
Ref. anat. Bericht 1929, Bd. 14.
Rosenbaum: Med. Klinik 1931, Bd. II, S. 1052.
Schroeder, Alice: Med. Diss. Königsberg 1922.
Schulte, P.: Med. Diss. Münster (Westf.) 1928.
Seeger, W.: Med. Diss. Leipzig 1908.
Sievers: Med. Klinik 1931, Nr. 28, S. 1052.
Stein, R.: Arch. f. Dermat. u. Syph. 1910, Bd. 101, S. 311.
Steindl, H.: Deutsche Zeitschr. f. Chir. 1924, Bd. 185, S. 356.
Telford: Lancet. Nov. 9. 1912.
Thomas: Zeitschr. f. Kinderheilkunde 1912.
Tilanus, C. B.: Münch. med. Wochenschr. 1893, Nr. 4, S. 65.
Tillmanns: Münch. med. Wochenschr. 1916, Nr. 31, S. 1127.
Virchow, R.: Die krankhaften Geschwülste.
Voltz, W.: Zeitschr. für orth. Chir. 1904, Bd. 12, H. 4, S. 801.
Vörner, H.: Arch. f. Dermat. u. Syph. 1906, Bd. 82, S. 391.
Wagner, P.: Deutsche Zeitschr. f. Chir. 1887. Bd. 26, S. 281.
Weigel: Münch. med. Wochenschr. 1914, Bd. 61, S. 2347.
Widenmann, A.: Beitr. z. klin. Chir. 1892, Bd. 8, H. 3, S. 625.
Wieland, E.: Jahrbuch d. Kinderheilkunde. 1907, Bd. 65, S. 519.
Wittelshöfer, R.: Arch. f. klin. Chir. 1879, Bd. 24, S. 57.
Ziegler, E.: Allgemeine Pathologie.
Zondeck, M.: Arch. f. klin. Chir. 1904, Bd. 74, H. 4, S. 890.

Lebenslauf.

Ich, Max Neumann, wurde am 5. 7. 1907 als Sohn des verstorbenen Reichsbahnamtmannes Carl Neumann in Heisfelde bei Leer (Ostfriesland) geboren. Nach bestandener Reifeprüfung im Jahre 1927 an der Städtischen Konrad-Schlaun-Oberrealschule zu Münster (Westf.) studierte ich an der Westfälischen Wilhelmsuniversität in Münster. Im November 1929 machte ich in Münster das Physikum. Meine klinischen Semester verbrachte ich ebenfalls an der Universität Münster, wo ich im Wintersemester 1932/33 mein ärztliches Staatsexamen bestand.